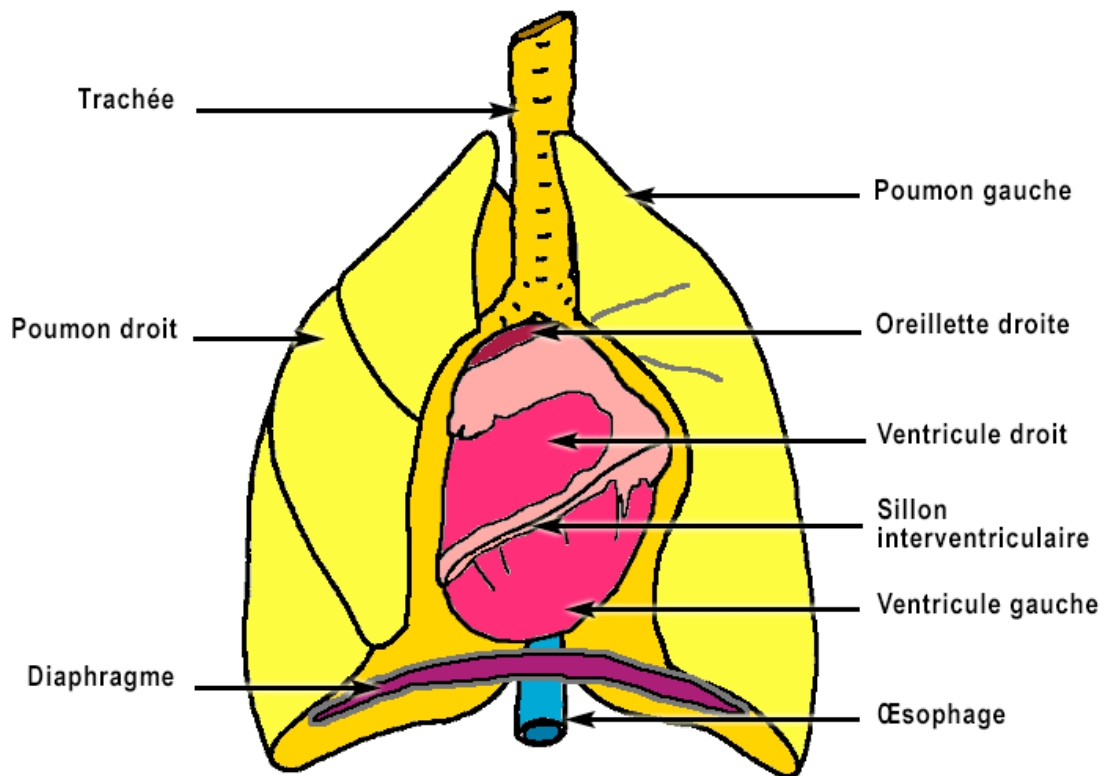


Observation et dissection du cœur de mouton

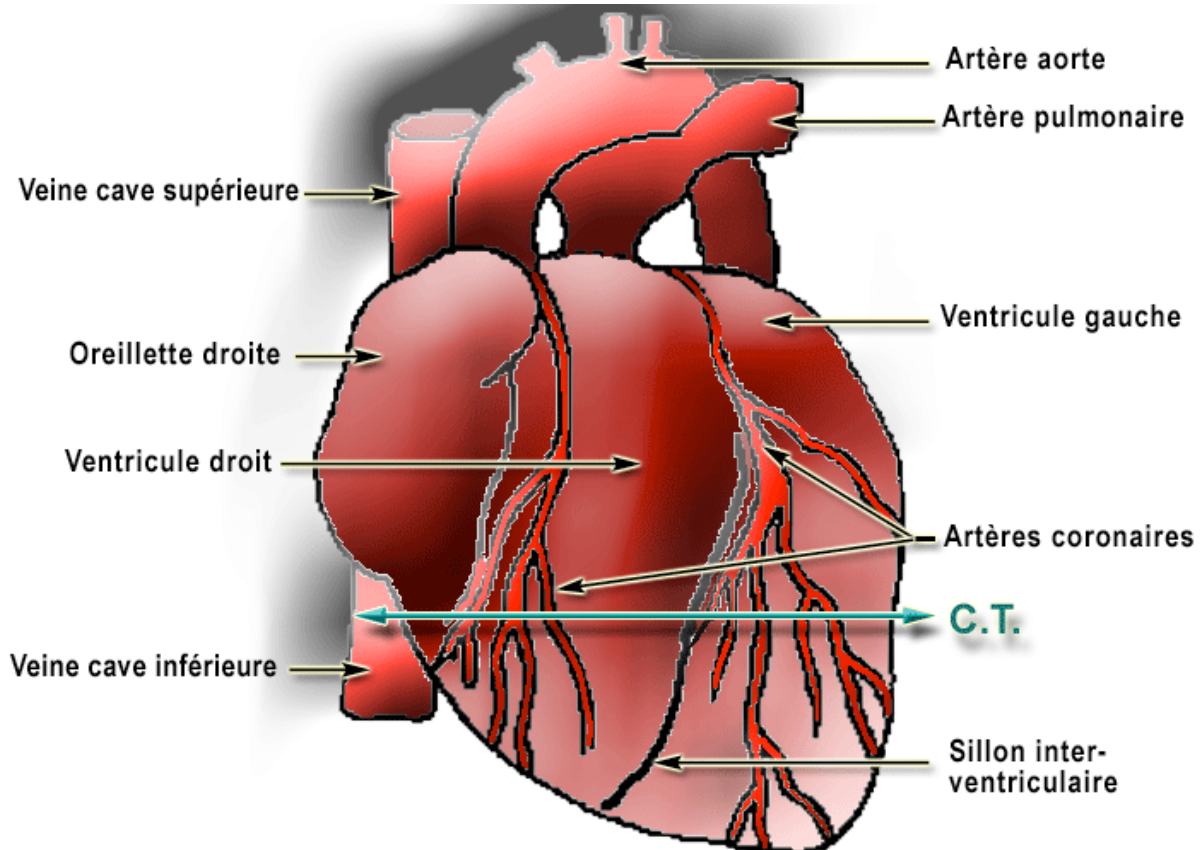
Nécessité d'une circulation sanguine - Fiche T.P. 2

CORRIGÉ

A. Ensemble cœur - poumons

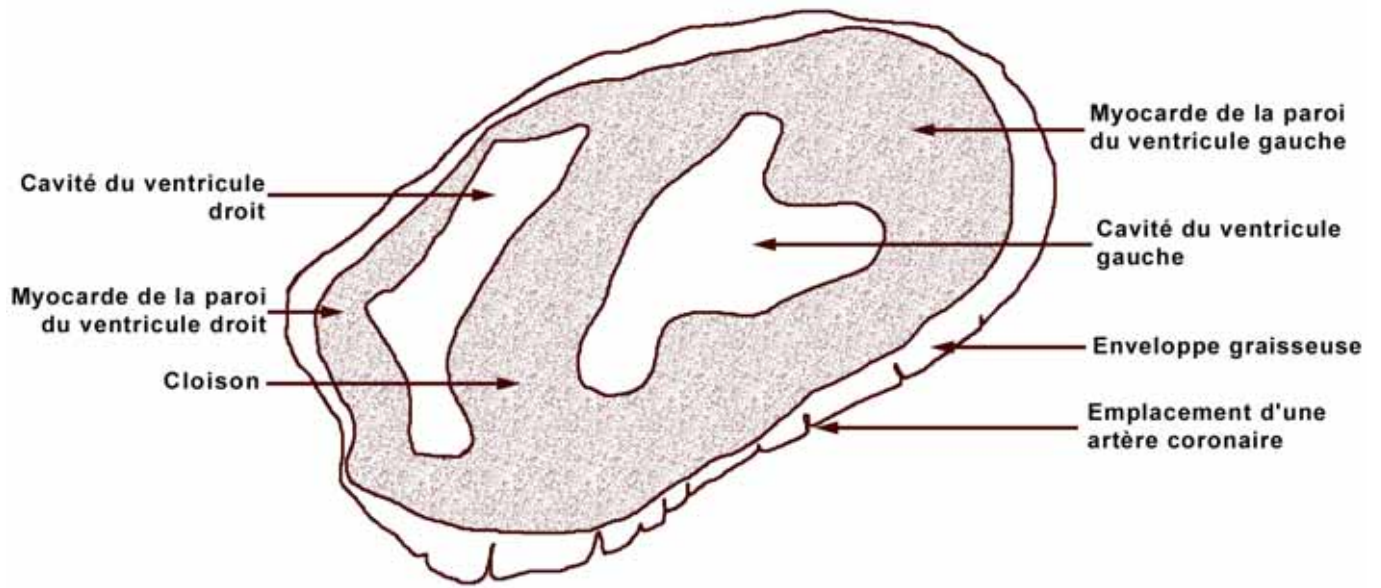


B. Vue de la face ventrale du cœur



L'oreillette gauche et les quatre veines pulmonaires ne sont pas visibles sur ces deux schémas.

C. Dessin légendé de la coupe transversale du cœur de mouton



D. Coupe du cœur - Circulation

